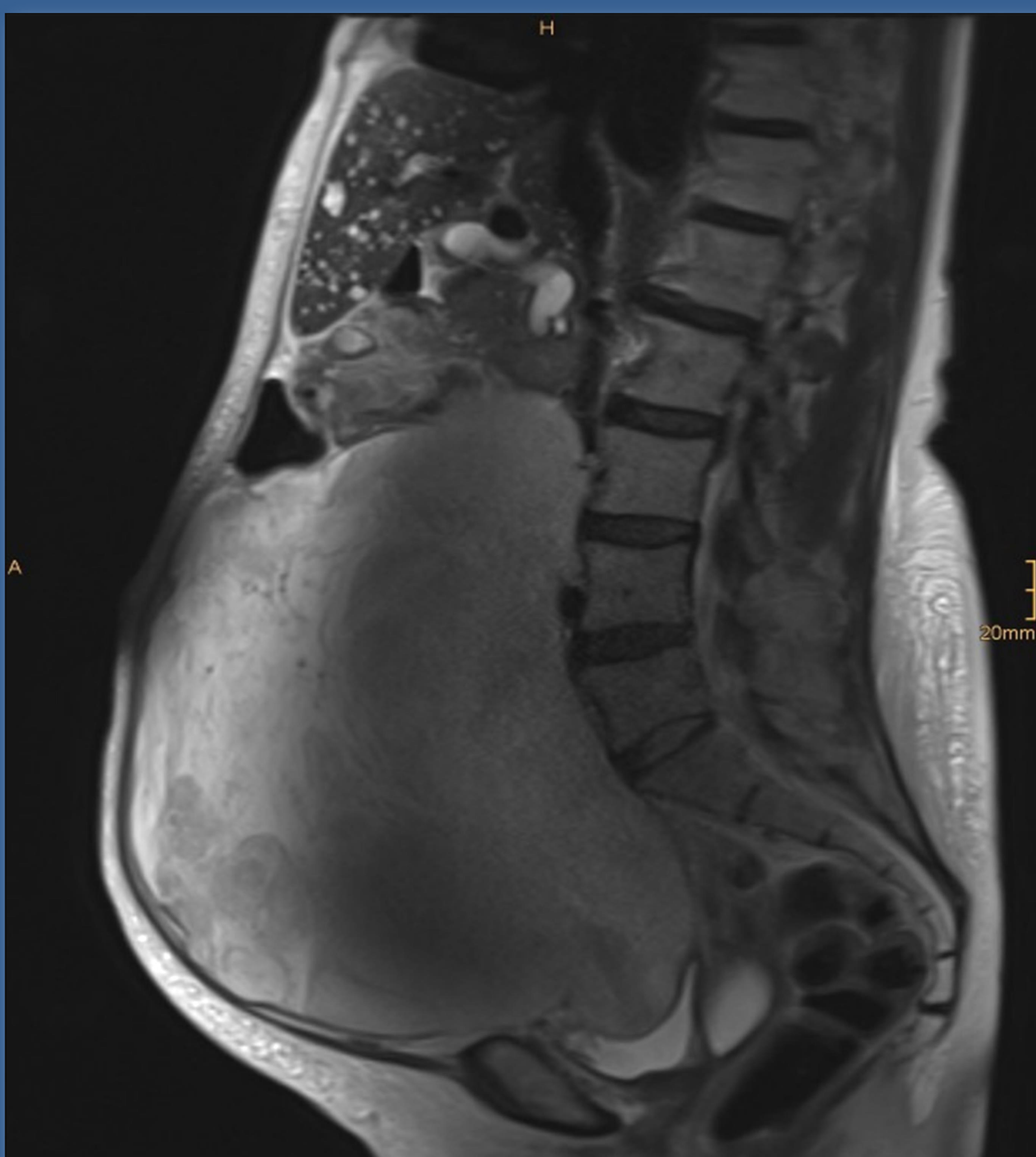
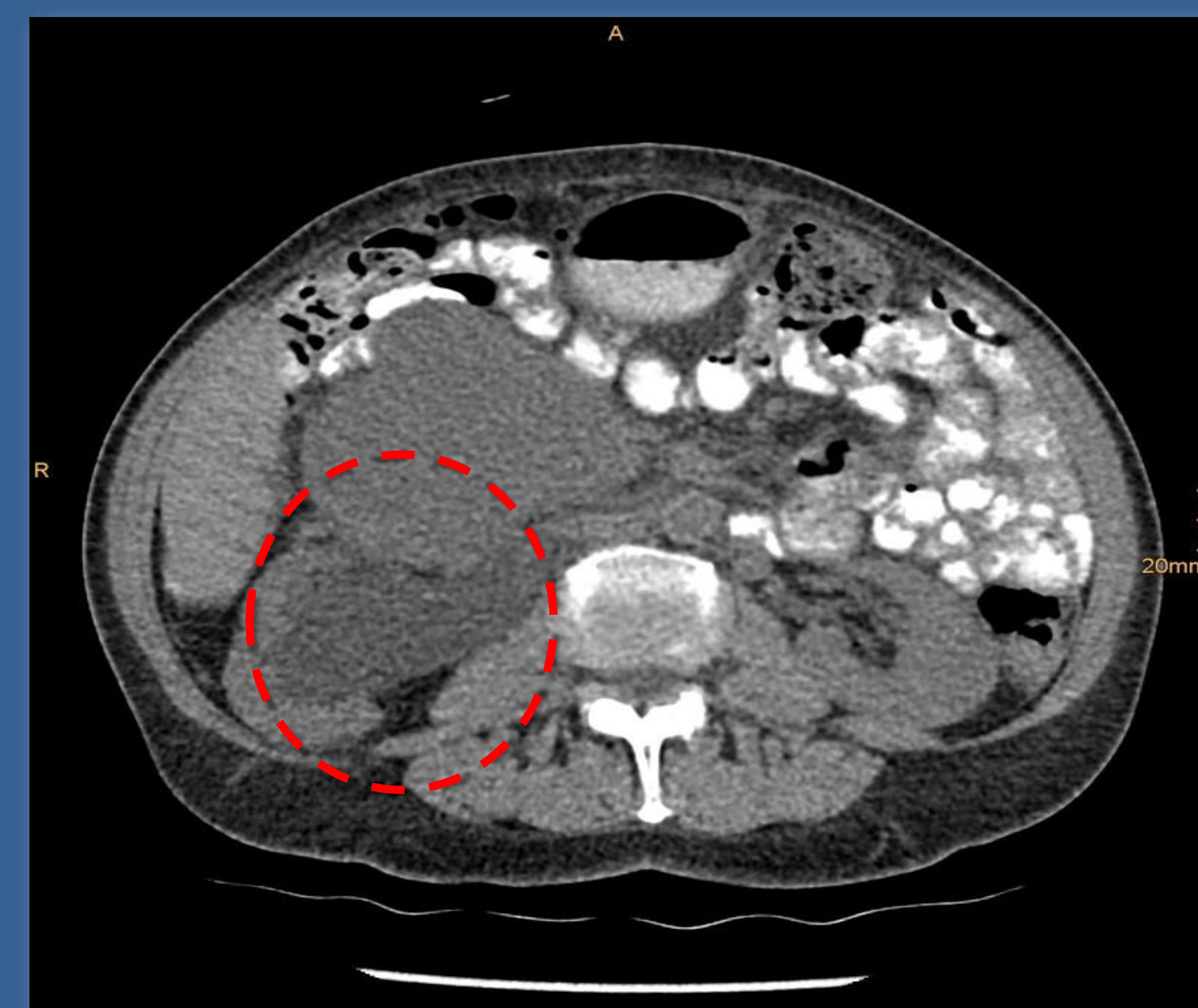


# IST DIE MULTIVISZERALE RESEKTION BEI ABDOMINELL METASTASIERTEM SARKOMREZIDIV SINNVOLL?

S. BURGSTALLER, W. AMANN, E. TRAMPITSCH, R. FODITSCH, E. SPULLER, G. JENIC  
LKH VILLACH

## **Fallpräsentation:**

Eine 74-jährige Patientin präsentiert sich unter dem Bild eines drohenden abdominellen Kompartments sowie Obstruktion des rechten Ureters mit 4°iger Hydronephrose, einer tumorösen Umscheidung und Kompression der rechten Beckengefäßachse und der V. Cava wegen eines über 25 cm messenden retroperitonealen und abdominellen Sarkomrezidivs nach stattgehabter Resektion und Radiotherapie eines Liposarkoms am rechten Unterschenkel 2014.



## **Operation:**

Es wurde die dringende Indikation zur Laparotomie gestellt.

Eine en-bloc-Resektion des Sarkomrezidivs samt Ureteronephrektomie rechts, Erhalt der Vena cava sowie Resektion der rechten Externa-Becken-Gefäßachse wurden durchgeführt.

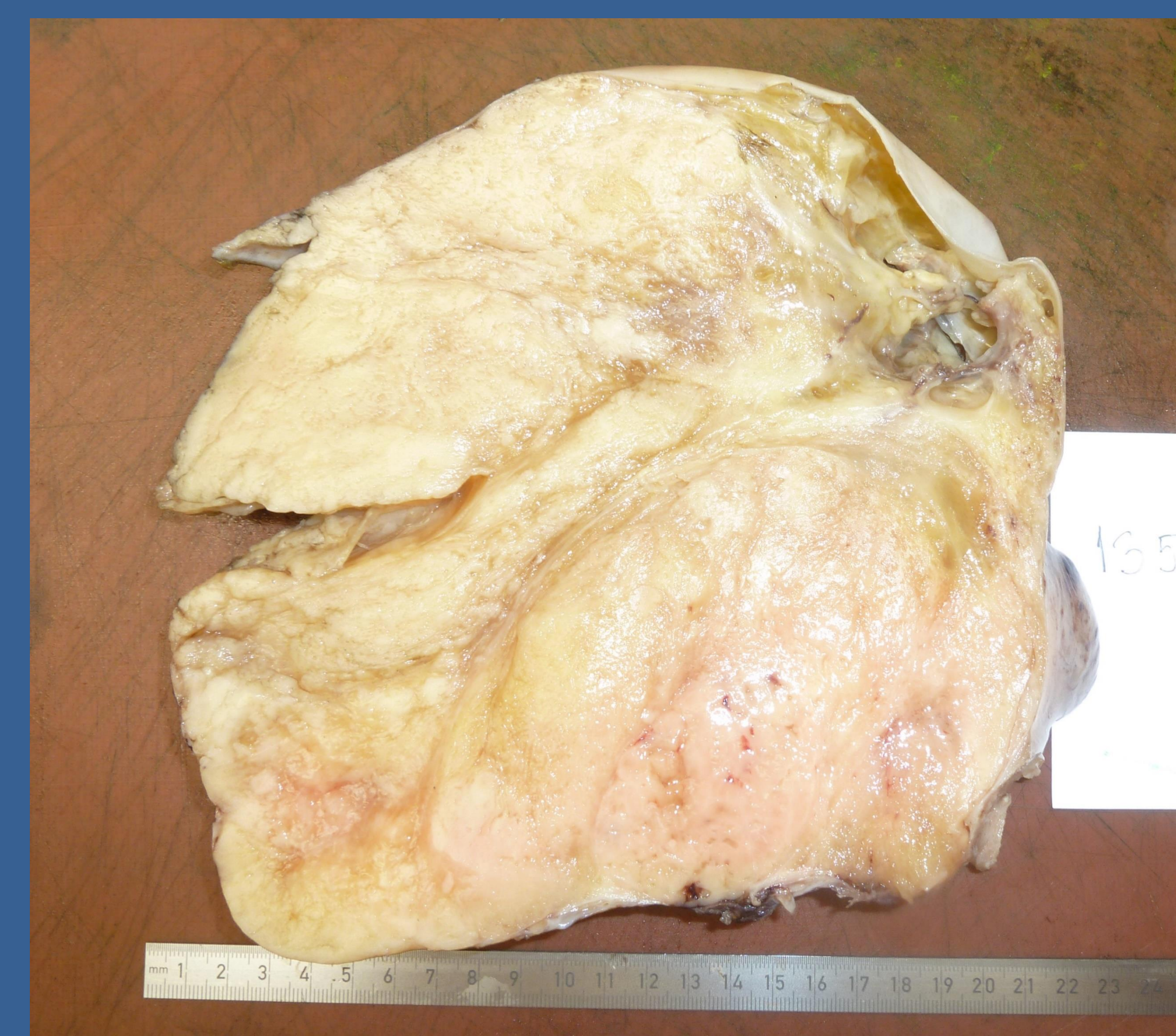Die arterielle Beckengefäßrekonstruktion erfolgte mittels Iliaca externa Poly-Propylen-Protheseninterponat, auf die Rekonstruktion der venösen Beckengefäßachse wurde verzichtet.

Der postoperative Verlauf war sehr zufriedenstellend, die erste Tumornachsorge ergab keinen Anhalt für ein Rezidiv.

## **Conclusio:**

Ein ausgedehntes – in mehreren Zentren als inoperabel eingestuftes - kombiniert retroperitoneal-intraabdominelles Rezidiv eines Liposarkoms konnte makroskopisch in sano entfernt werden. Postoperativ verzeichnet die Patientin eine sehr gute Lebensqualität (ECOG Performance Status 0 – 1) und eine unauffällige frühe Tumornachsorge.

Aus unserer Sicht ist die palliative Resektion bei retroperitonealen und intraabdominellen Sarkomen im Tumorboard stets zu diskutieren.



Sassa N, Yokoyama Y et al.: Clinical characteristics and surgical outcomes of retroperitoneal tumors: a comprehensive data collection from multiple departments. Int J Clin Oncol. 2020.

Almond LM et al.: Neoadjuvant and adjuvant strategies in retroperitoneal sarcoma. Eur J Surg Oncol. 2018; 44:571-9.